

执业医师资格考试

第一章 考情考务介绍

1. 执业医师资格证——通过全国统一考试→国家卫计委统一发放，是我国从业医师必须拥有的证书。包括执业医师和执业助理医师两个级别。

2. 医师专业分类

临床执业（助理）医师

中医/中西医执业（助理）医师

口腔执业（助理）医师

公卫执业（助理）医师

（简称：两级四类）

3. 报考条件

（1）报考执业医师

医学专业本科及以上学历，试用期满一年；

取得执业助理医师执业证书后，①大专学历，工作满二年；②中专学历，工作满五年。

以师承方式学习传统医学满三年或者经多年实践医术专长的，经县级以上人民政府卫生行政部门确定的传统医学专业组织或者医疗、预防、保健机构考核合格并推荐。

（2）包括执业助理医师

医学专业大专、中专学历，试用期满一年；

以师承方式学习传统医学满三年或者经多年实践医术专长的，经县级以上人民政府卫生行政部门确定的传统医学专业组织或者医疗、预防、保健机构考核合格并推荐。

4. 报考流程

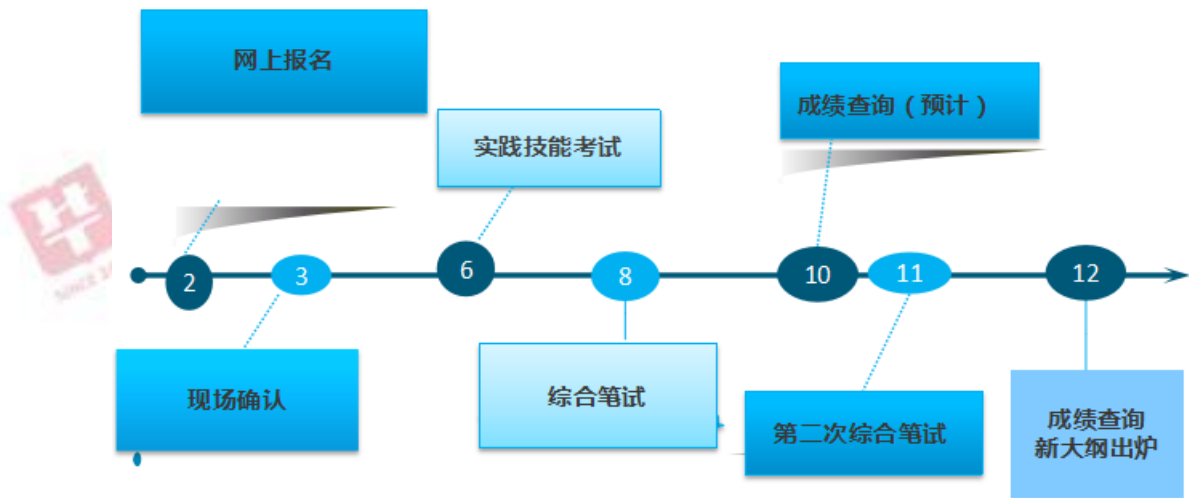
网上报名时间自公告之日起至 2017 年 2 月 22 日 24 时。

现场审核时间为 2017 年 2 月 24 日-3 月 10 日

全国实践技能考试时间为 2017 年 6 月 17 日-6 月 23 日。

全国统一综合笔试考试时间 2017 年 8 月 26、27 日。（助理医师为 26 日，海南省、云南省、天津市试施行一年两考，第二次综合笔试考试时间为 2017 年 11 月 25、26 日）。

执业医师时间轴（2017年教学年度周期）



➤ 2017 年度执业医师考试时间轴及各时间节点

第二章 样卷

A1

答题说明

每一道考试题下面有 A、B、C、D、E 5 个备选答案。请从中选择 1 个最佳答案，并在答题卡上将相应题号的相应字母所属的方框涂黑。

1. 最典型溃疡型肠结核溃疡的肉眼病理变化描述应当是：

- A. 椭圆形，溃疡的长径与肠的长轴平行
- B. 口小底大烧瓶状
- C. 不规则地图状
- D. 呈带状，其长径与肠长轴垂直
- E. 火山喷口状

A2

答题说明

每一道考题是以一个小案例出现的，其下面都有 A、B、C、D、E 5 个备选答案。请从中选择 1 个最佳答案，并在答题卡上将相应题号的相应字母所属的方框涂黑。

2. 患者，女性，50 岁，反复低热，伴四肢大、小关节肿痛 1 年。WBC $8.0 \times 10^9/L$ ，Hb $100g/L$ ，PT $250 \times 10^9/L$ ，ANA (-)，RF (+)。经多种抗生素正规治疗无效，正确的诊断是：

- A. 风湿性关节炎
- B. 系统性红斑狼疮
- C. 骨关节炎
- D. 类风湿关节炎
- E. 结核菌感染引起的关节炎

B1

答题说明

以下提供若干组考题，每组考题共用考题前列出的 A、B、C、D、E 5 个备选答案。请从中选择 1 个与问题关系最密切的答案，并在答题卡上将相应题号的相应字母所属的方框涂黑。某个备选答案可能被选择一次、多次或不被选择。(3 题~5 题共用备选答案)

A. 金黄色葡萄球菌

B. 溶血性链球菌

C. 大肠杆菌

D. 绿脓杆菌

E. 变形杆菌

3. 脓液稠厚，有恶臭或粪臭的细菌是：

4. 脓液稠厚、黄色、不臭：

5. 大面积烧伤创面感染最常见的细菌是：

A3/A4

答题说明

以下提供若干个案例，每个案例下设若干道考题。请根据试题所提供的信息，在每一道考题下面的 A、B、C、D、E 5 个备选答案中选择 1 个最佳答案，并在答题卡上将相应题号的相应字母所属的方框涂黑。

(6 题~8 题共用题干)

患者，男性，37 岁，车祸致方向盘挤压上腹部 6 小时，上腹、腰背部、左肩部持续性疼痛，伴恶心呕吐。查体，体温 38.4℃，呼吸 28 次/分，脉搏 120 次/分，血压 90/60mmHg，腹胀，上腹肌紧张，有压痛和反跳痛，移动性浊音(-)，肠鸣音减弱，白细胞 $16.8 \times 10^9/L$ ，中性粒细胞 92%，淋巴细胞 8%。

6. 对帮助判断腹腔内脏有无损伤最有价值的检查项目是：

A. CT

B. B 超

C. 核磁共振

D. 腹部 X 片

E. 诊断性腹腔穿刺术或灌洗术

7. 如果手术探查中发现胰腺损伤，此时还应特别注意检查的脏器是：

A. 胃

B. 脾

C. 十二指肠

D. 膈肌

E. 左肾

8. 如果处理不当，远期的并发症最可能的是：

A. 假性胰腺囊肿

B. 胆总管狭窄

C. 脂肪泻

D. 结肠梗阻

E. 粘连性肠梗阻